



ÖGGH

Österreichische
Gesellschaft für
Gastroenterologie
und Hepatologie

Diagnose & Behandlungsalgorithmus Barrettösophagus

für den Inhalt verantwortlich

Prim. Dr. Michael Häfner

Prim. Prof. Dr. Rainer Schöfl

und die

Arbeitsgruppe Endoskopie der ÖGGH

Stand März 2013

Diagnose & Behandlungsalgorithmus Barrettösophagus

makroskopisch Verdacht auf Barrett Ösophagus



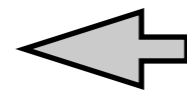
sorgfältige (HD) Untersuchung
und Grading (Prag Klassifikation)



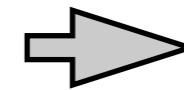
Biopsien (gezielt von allen polypoiden, eingesenkten und ulcerierten
Veränderungen, sowie 4-Quadrantenbiopsien alle 2cm (Seattle-Protokoll))



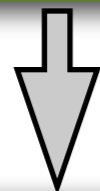
nicht-dysplastischer
Barrettösophagus



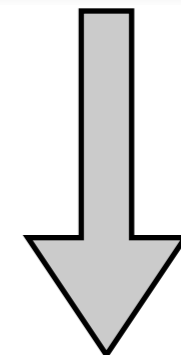
Säuresuppression



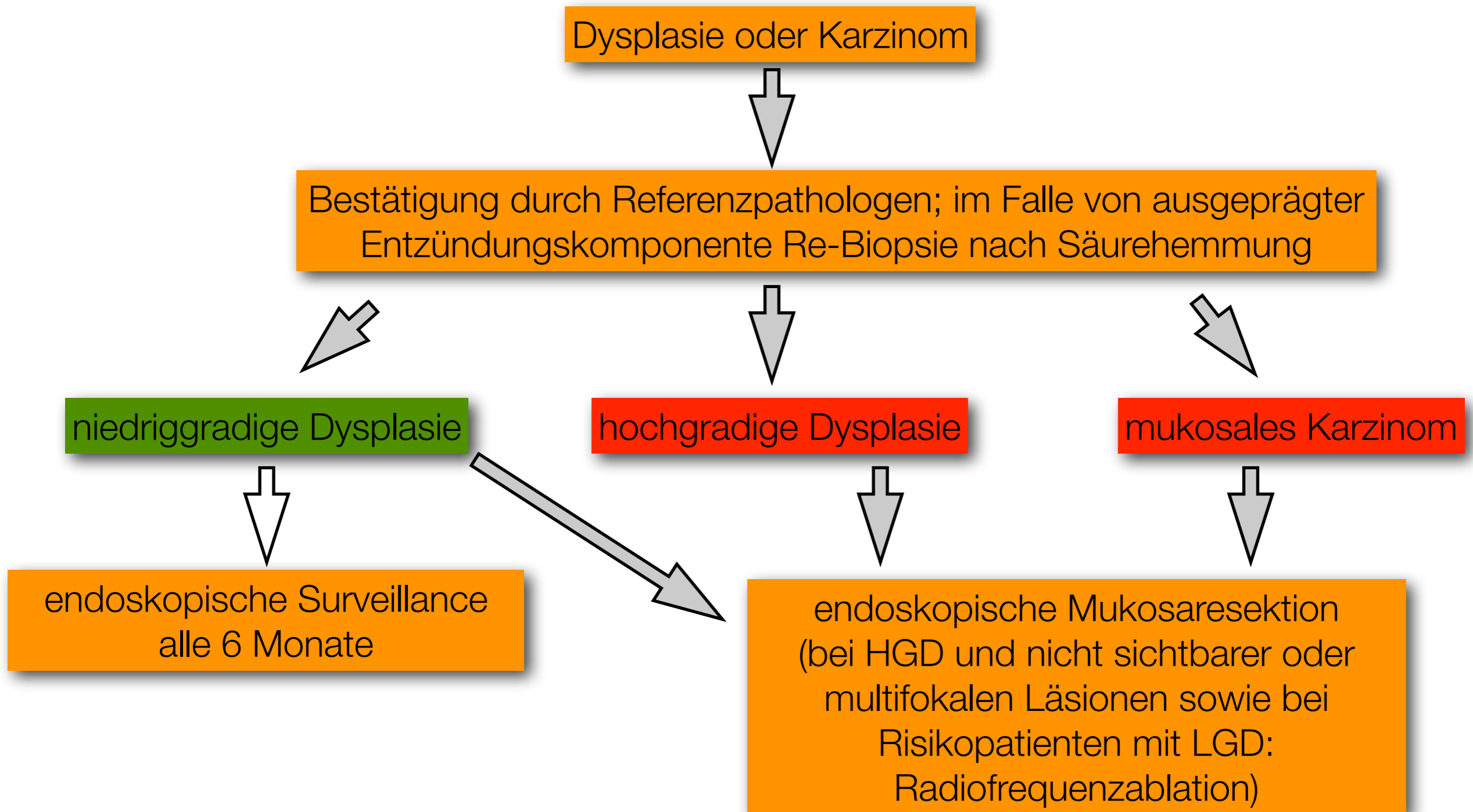
Dysplasie oder Karzinom



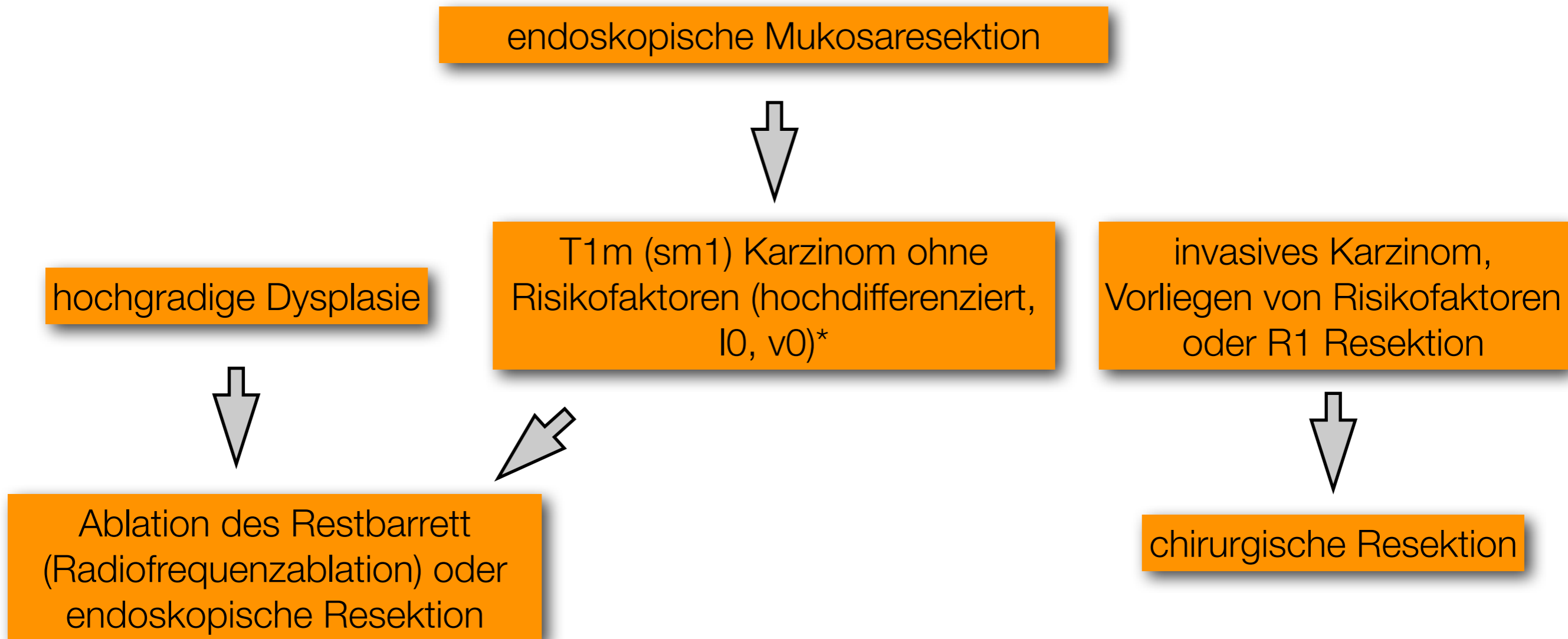
endoskopische Überwachung
alle 3 - 5 Jahre



Diagnose & Behandlungsalgorithmus Barrettösophagus



Diagnose & Behandlungsalgorithmus Barrettösophagus



***Risikofaktoren:** niedrige Differenzierung, keine Lymphgefäßinvasion (l0), keine Gefäßinvasion (v0), keine Infiltration der Submukosa (sm1 ist Grenzfall)