



Fistulierender Morbus Crohn

Stand: 2024/Q4

Autoren (für die AG CED): Reingard Platzer¹ (Reingard.Platzer@wienerneustadt.lknoe.at)
Linda Michlmayr¹ (Linda.Michlmayr@wienerneustadt.lknoe.at)

Review: ÖGGH AG CED Elisabeth Fuchs², Tudor Birsan²

¹ Klinische Abteilung für Innere Medizin I, Gastroenterologie und Hepatologie, und Klinische Abteilung für Allgemein-, Viszeral- und Gefäßchirurgie Universitätsklinikum Wiener Neustadt;

² Klinische Abteilung für Innere Medizin I, Gastroenterologie und Hepatologie, und Klinische Abteilung für Allgemein- und Visceralchirurgie, Krankenhaus der Barmherzigen Brüder, Wien;

Einleitung: Fistel-ABC

Analfistel:

Allgemein häufigste Ursache für Analfistel: Entzündung der beim Menschen rudimentär angelegten Proktodealdrüsen (sog. **kryptoglanduläre Analfistel**) – pathogenetisch unterschiedlich zur

Crohn-assoziierten Fistel: EMT (epithelial-mesenchymal transition), Barrierestörung *Zhou Z et al., J Clin Med 2023*

Isolierter perianaler Morbus Crohn: 1 von 4 entwickelt luminalen Crohn im Follow-Up: Typischerweise jünger < 30 Jahre, >2 Fistelgänge, begleitende Autoimmunerkrankungen *Sangmo L et al., JCC 2024*

Burden of disease durch perianale Fisteln bei Morbus Crohn:

mehr Symptome, medikamentöse Therapien, Operationen, Hospitalisierungen, Besuche in der Notfallaufnahme
Fan, Y., et al., Dig Dis Sci 2023

Perianale Fisteln = Marker für schweren Verlauf + Progression zu **B2/B3**, höherer **Biologika**-Gebrauch
Goncz L et al., Aliment Pharmacol Ther. 2024

Chirurgie – interdisziplinäres Management, chirurgischen Therapien je nach Anatomie der Fistel

Anale Inspektion in Narkose:
Abszess-Drainage, Seton-Anlage

medikamentöse
Therapie zur
Inflamationskontrolle

dann Re-Evaluierung, ob chirurgische
Behandlung sinnvoll oder alternativ „Endlos-
Drainage“

Cancer surveillance Biopsien (essentiell für Diagnostik eines Fistelkarzinoms!)

Stoma, „fecal diversion“ bei Therapie-refraktären Fisteln *McCurdy JD et al., IBD 2022*

Allgemeines

Prävalenz von Analfisteln in Europa: 18,37 auf 100.000
25% der Analfisteln sind Crohn-assoziiert

- > 3. MC Patient betroffen
- ca. 20% entwickeln perianalen MC binnen 10 Jahren
- ca. 10% bei der Erstdiagnose
- Häufige Korrelation mit luminalen MC
- 5% isolierte perianale Crohn-Erkrankung

| Fisteln | Häufigkeit |
|-----------------------|------------|
| Perianal | 55% |
| Entero-enterisch | 24% |
| Recto-vaginal | 9% |
| Entero-kutan | 6% |
| Entero-vesical | 3% |
| Entero-intraabdominal | 3% |

Nota bene: Perianale Fisteln können der Erstdiagnose um Jahre vorausgehen!

Fistulierender Morbus Crohn = negativer Prädiktor für Krankheitsverlauf
Mit der Krankheitsprogression steigt die Rate an chirurgischen Interventionen.

Effektive frühzeitige Therapie und optimale Entzündungskontrolle
Interdisziplinäres Management mit individualisiertem Behandlungsplan

Perianale Fisteln – Klassifikation

Simple und komplexe Fisteln

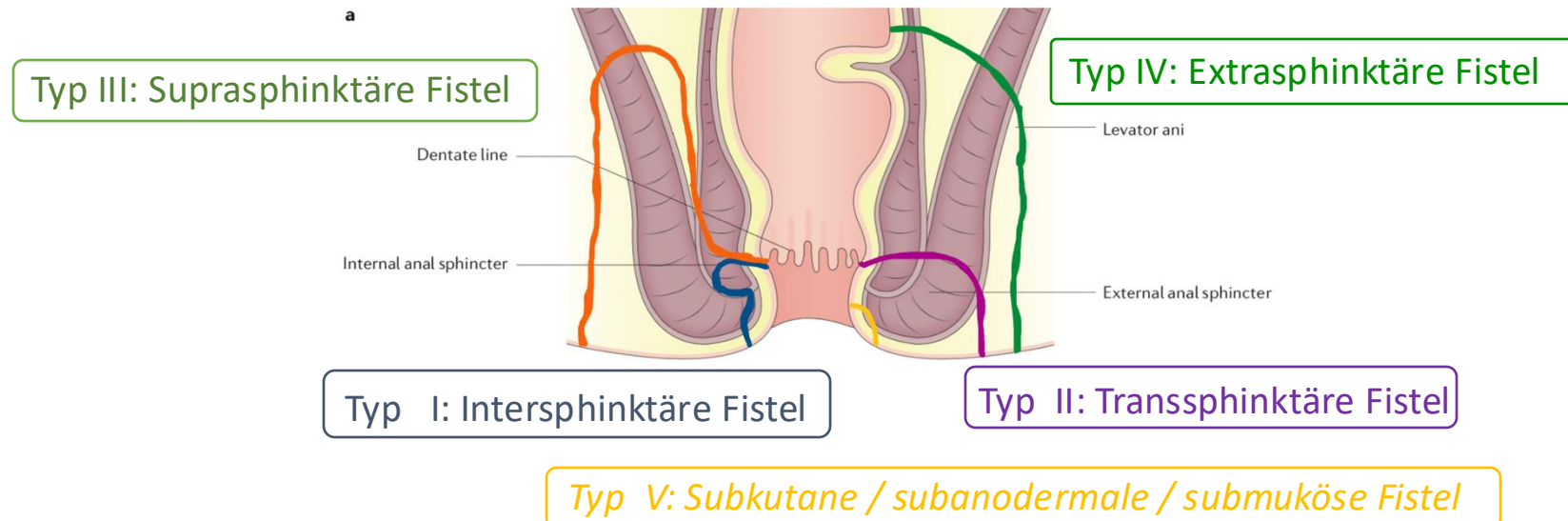
70-80% sind komplexe Fisteln!

Komplexe Fisteln: Mehrere externe Fistelöffnungen, Anorektale Stenose, Proctitis, Organbeteiligung Vagina/Blase, Fistel-assoziiertes Abszess

Je nach Anatomie des Fistelganges:

Intersphinkitär (hoch), transsphinkitär (hoch), extrasphinkitär, suprasphinkitär

Parks Klassifikation unterscheidet sich hinsichtlich der Lage und des Verlaufs zum Analsphinkter, hohe Fistel (oberhalb der Linea dentata)



Diagnostik

1. Klinische Beurteilung (perianale Inspektion, rektal-digitale Untersuchung)
2. Endoskopie: Inflamationszeichen (Proctitis?, Ulzerationen?, Fistelöffnungen?)
3. Bildgebung: MR
4. Chirurgie: anale Inspektion in Narkose (diagnostisch wie auch therapeutisch!)

Fistulografie in den ECCO Guidelines nicht mehr empfohlen.
Überlegenheit von MR!!!! Bedenke: Strahlenbelastung!
CT sollte speziellen Indikationen und Notfalluntersuchungen vorbehalten werden.

Darmsonografie, anale Endosonografie (Hinweise auf Muskeldefekte, Fisteln, Abszesse)

Kapsel-Endoskopie: Nutzen in ein Viertel der Fälle

bei Patienten mit perianalen Fisteln und mit unauffälliger Ileo-Coloskopie,
CT/MR-Enterographie

Hilfreich: **Calprotectin im Stuhl**

Perianale Fisteln:

Symptome, Differentialdiagnosen und Komplikationen

Hoher Burden of disease durch perianalen fistulierenden Morbus Crohn
(Sozial- und Arbeitsleben, Partnerschaft, Sexualität, Lebensqualität)

Symptome: Schmerzen, Dyspareunie, unkontrollierter Ausfluss von Flüssigkeit/Pus und Stuhl

Behandlungsziele: Kontrolle der Inflammation, Rückgewinn der Lebensqualität
Sphinkterfunktion/Kontinenz erhalten, Stoma vermeiden (manchmal notwendig)

Differentialdiagnosen: Akne inversa, Psoriasis inversa, Herpes-, Streptokokken-Infektionen, Pyoderma gangraenosum, M. Behcet, andere proktologische Erkrankungen wie Hämorrhoiden, Analfissuren, Perianalthrombose, ...

Fistel sezerniert in der Regel, Infekt/Retention schmerzt.

Komplikationen: Infektionen, Abszesse, Fistelkarzinom (bei langjähriger Fistelpräsenz!)

Fistelassoziierte Karzinome: Biopsie-Entnahme essentiell!

- schwer zu diagnostizieren, selten (Inzidenz gering, < 1%), schlechte Prognose
- Risikofaktoren: lange Krankheitsdauer, früher Erkrankungsbeginn, hohe Entzündungsaktivität, anorektale Stenose, Rauchen, HPV-Infektion

Harpain F et al., Ann Surg Oncol 2023, Kotsafti A et al., Cancers 2021, Baars JE et al., Scand J Gastroenterol 2011, Kienbauer M et al, Z Gastroenterol 2016

Abdominaler fistulierender Morbus Crohn

3.1.2.3. ECCO-ESCP Statement 2F

In patients with symptomatic perforating/fistulising disease, surgery should be considered at an early stage [EL4]

➤ Höheres Risiko für Komplikationen (insbesondere Abszesse und Sepsis) und Nicht-Ansprechen der medikamentösen Therapie

Risikofaktoren:

Darm-Stenose, mehrere enterale Fisteln, enterovesikale Fistel

Intra-abdominale Abszesse: bei erfolgreicher perkutaner Drainage verzögerte elektive Resektion möglich bzw. favorisiert.

Malnutrition: signifikanter Risikofaktor für postoperative Komplikationen

Medikamentöses Management



- ✓ perianale Fisteln: Nutzen-Risiko-Abwägung
 - ✓ ggf. Dosis- und Intervallanpassung der TNF-alpha-Blocker
 - ✓ Verbesserung der Pharmakokinetik durch den Einsatz von **Thiopurine** in Kombination mit TNF-alpha-Blocker
 - ✓ **Antibiotika** mit anti-TNF - höhere Response-Raten (short time)

➤ Dosis-Anpassung, an Kombinationstherapie denken

➤ Optimales Timing der immunmodulierenden Therapie: Seton-Anlage vor anti-TNF-Beginn. Cave: Real World Daten zeigen bis 6 Monate Zeitverzögerung!

➤ Maintenance-Therapie bei fistulierenden Crohn!!! Absetzen der anti-TNF-Therapie führt zu Relapse (perianal + luminal) bei ~ der Hälfte der Patienten.

Häufig gestellte Fragen

Kontrolle der Inflammation

Seton-Liegedauer? Unterschiedlich, meist ~ ½ Jahr Bouguen G et al., Clin Gastroenterol Hepatol. 2013, Wasmann KA et al., JCC 2020

Fistel-Heilungsraten ~ 50%, trotz moderner Therapie-Konzepte

(kombiniert medikamentös + chirurgisch) Kotze PG et al., Gut 2018

Risikofaktoren für schlechte Wundheilung:

Luminale Crohn-Entzündungsaktivität, Rauchen

z. B. beim „Flap“ (Mucosa Advancement Flap, Schleimhautverschiebelappen)

Voraussetzung für eine Therapie mit **Mesenchymalzellen (Darvadstrocel)?**

nicht-aktiver/gering-aktiver luminaler Morbus Crohn

Multiprofessionelles Management – wer, wann?

Gastroenterologie, Chirurgie, Radiologie, CED-Nurse, Stoma-Berater, ...

– frühe (idealerweise initiale) Miteinbeziehung der **Chirurgie**

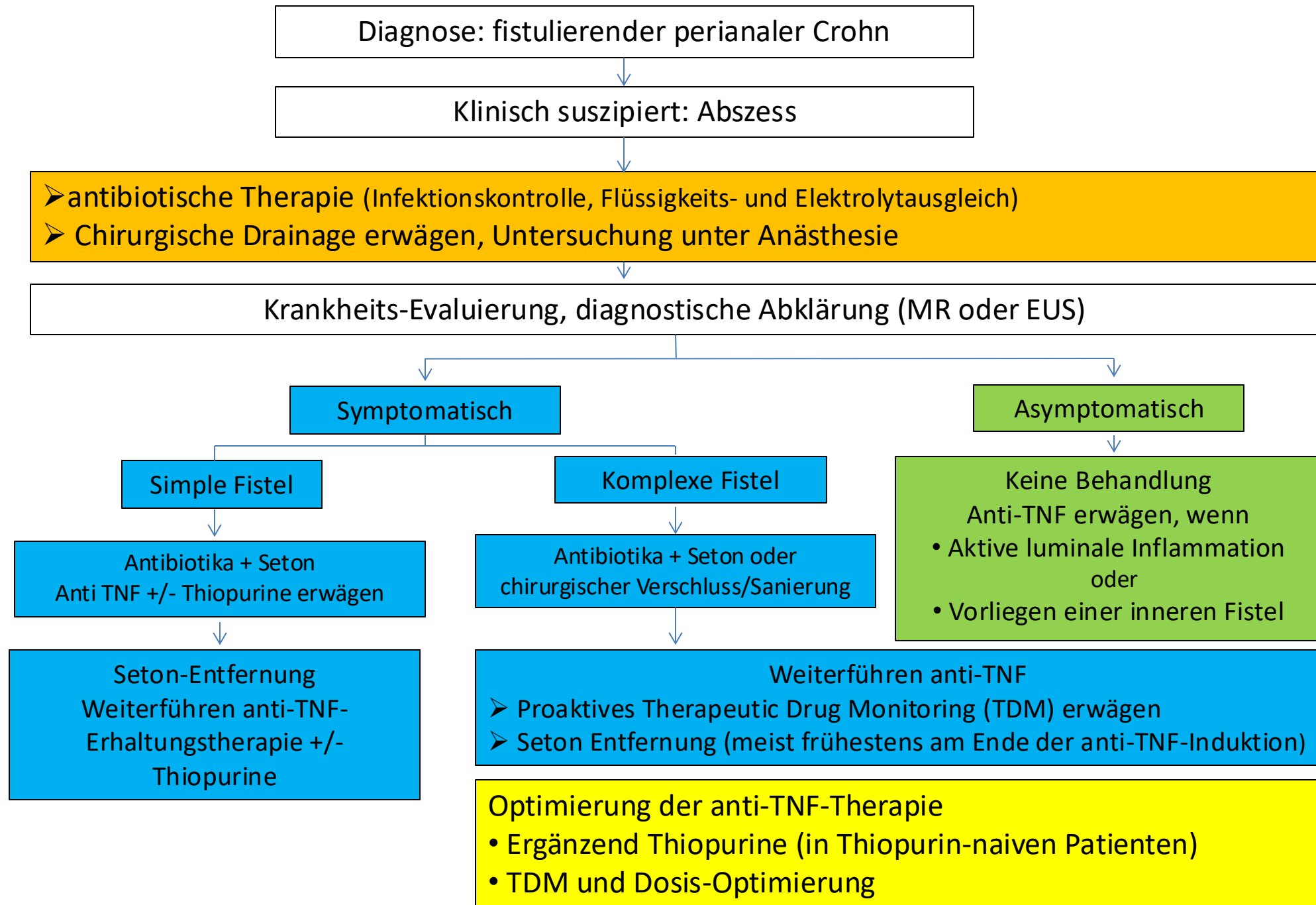
(Vermeiden von Vorstellungen in der Notfall-Ambulanz durch akute schmerzhaft Analabszesse!)

Fistulotomie (Fistel-Spaltung): Zu unterscheiden von Fistulektomie (Fistel-Exzision)!

Nicht bei höherer Fistel, Cave: Inkontinenz! KI: hohe Entzündungsaktivität

Mucosa Advancement Flap: nicht möglich bei stenotisch vernarbtem Anus

Ernährung: Vermeiden von Obstipation und flüssigen Diarrhoen, Lösliche Ballaststoffe wie gemahlene Flohsamenschalen (Quellmittel, prebiotisch) können hilfreich sein.



Re-Evaluation: klinische Beurteilung und Bildgebung wiederholen

Inadäquate Response

Chirurgische Therapieoptionen:

- Fistulotomie, Fistulektomie
- Verschiebelappen-Plastik (Advancement Flap)
- LIFT (Ligation of Intersphincteric Fistula Tract)
- Fibrinkleber, Analer Fistel Plug
- Stoma
- Prokterektomie

andere
Biologika:

- Ustekinumab
- Vedolizumab

* selektive JAK-
Inhibitoren
Risankizumab

Mesenchymale Stammzelltherapie
(Darvadstrocel)
Wichtig: keine Proktitis oder gering aktiver
luminaler Morbus Crohn

Inadäquate Response

* Selektive JAK-Inhibitoren: Fistel-Daten für Upadacitinib und Filgotinib.
Filgotinib für Morbus Crohn nicht zugelassen (Stand: 4/2024)

Colombel JF et al., JCC 2023, Reinisch W. et al., JCC 2022

Risankizumab: Zulassung für luminalen mittelschweren bis schweren Morbus Crohn

Algorithmus: Optimierte Therapie bei fistulierenden Crohn

Adaptiert nach Wetwittayakhleng P et al., J Clin Med. 2022, Laland M et al., Colorectal Disease 2023